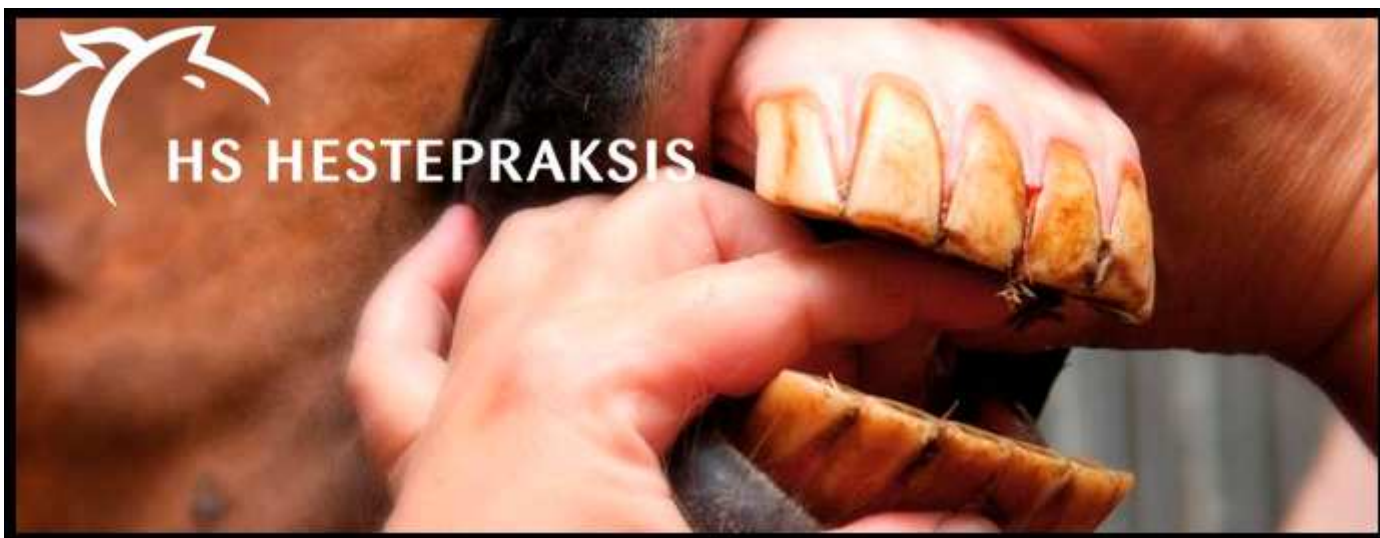
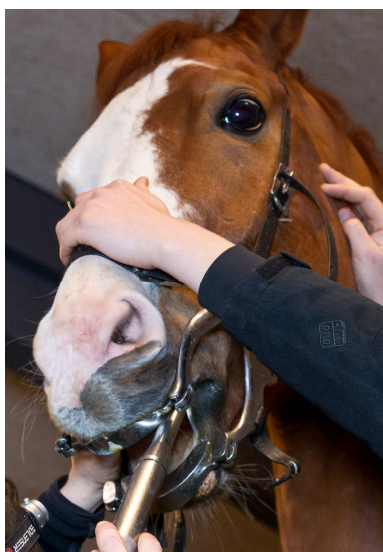


Sep./okt. 2013

Vi er opdaterede på tandpleje...



På Europas største kongres for hestedyrlæger, BEVA-Congress 2013, som dyrlæge Peter Busk deltog på i september 2013, var en hel dag afsat til mundhule og tandlidelser hos heste.

Næsten intet andet område har gennemløbet så stor udvikling de seneste 5 år.

Grundig undersøgelse:

Generelt blev det slået fast, at en grundig klinisk undersøgelse med anvendelse af godt lys OG TANDSPEJL er af største betydning for at kunne vurdere præcist hvordan hestens tænder har det.

En så grundig undersøgelse vil i langt de fleste tilfælde kræve at hesten er bedøvet, både fordi undersøgelsen tager tid at gennemføre og den kræver ro.

Diastemer:

Foruden almindelige tandspidser og tandkroge bør opmærksomheden også være stor omkring de såkaldte diastemer, der er små V-formede mellemrum mellem kindtænderne, hvor foderpartikler kan pakkes i og genere tandkødet, især i undermundten. Her kan de på længere sigt skabe egentlige tandkødsломmer og i værste fald give svære betændelsestilstande i kæbeknoglen. Diastemerne skal findes, udrenses og i de svære tilfælde skal de udbores for at forhindre ny foderpakning. Denne udboring skal foretages med stor forsigtighed og præcision, da den levende del af tænderne, tandpulpaen, ligger nær overfladen af tænderne og let kan beskadiges.

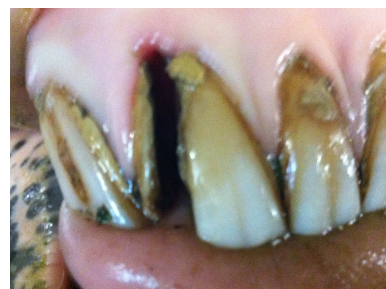
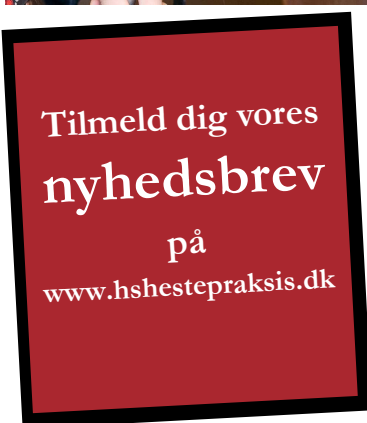Udstyr og forsigtighed:

Ellers er eksperterne generelt enige om, at med moderne el-tandraspene, der på kort tid kan raspe store mængder tand væk, er det meget vigtigt at være forsigtig med ikke at fjerne for meget tand. Hestes tænder skal være ujævne i tyggeladen for at kunne male foderet i stykker og en "planing" af alle ujævnheder og emaljetoppe er derfor ikke korrekt eller hensigtsmæssig. Større kroge bør heller ikke raspes ned på en gang, men skal ligesom ved stærkt forvoksede hove, jævnes forsigtigt over flere gange.

Fortænder:

Hestens fortænder bør som hovedregel heller ikke raspes med mindre, der er kroge eller skævheder, der bevirker at hestens tyggearbejde påvirkes.

Selvom der raspes af kindtænderne, vil fortænderne hurtigt "rette" sig til herefter, idet deres opbygning er anderledes og blødere end kindtændernes. Overdreven raspning på fortænder kan meget let åbne til den levende pulpa, men store smerter for hesten til følge.



HS HESTEPRAKSIS

Nytoftevej 5 · 7400 Herning · Tlf.: 72 40 77 11 · www.hshestepraksis.dk